

---

# 11

**Horní končetina  
– kostra, spoje a svaly**



## 11.1 Stavební plán horní končetiny

Horní končetina je v podstatě komunikační orgán – orgán, který nám umožňuje spojení s okolím i s vlastním tělem. Horní končetina dovoluje dosáhnout na kterékoliv místo na těle – přitom řadu míst vlastního těla nikdy přímo neuvidíme. S výjimkou útlého dětství ztratila horní končetina i většinu lokomočních funkcí.

Pohyblivost horní končetiny je někdy přirovnávána k možnostem portálového jeřábu, ale v podstatě nenapodobitelný je jemně odstupňovaný a typově neobyčejně diferencovaný pohyb ruky. Proto již pletenec horní končetiny, který končetinu připojuje k trupu, je mimořádně pohyblivý. Volná končetina je vlastně řetězcem různých pohyblivých článků, segmentů. Kořenový kloub horní končetiny – ramenní kloub, je nejpohyblivějším kloubem těla umožňujícím rozsáhlý pohyb celé horní končetiny v prostoru, a pomocí loketního kloubu mění končetina svoji délku. Samostatnou kapitolu představuje obrovská pohyblivost ruky s velmi precizně odstupňovaným rozsahem pohybů prstů a s možností pohybu, který „vytvořil člověka“ – opozicí palce.

### **Dominantní funkcí horní končetiny je úchop.**

Úchopové funkci odpovídá nejen diferencovaně subtilní stavba skeletu horní končetiny a úprava kloubních spojů (viz dále), ale i charakteristické uspořádání a prostorová orientace svalových skupin. Na paži a na pletenci horní končetiny převládají mohutné a vícekloubové svaly, generující silové pohyby značného rozsahu.

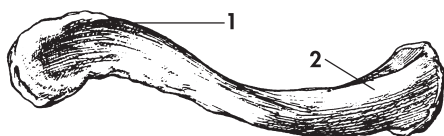
Pro předloktí jsou typické štíhlé, ploché a dlouhé vícekloubové svaly sdružující se do funkčních vrstev a skupin. Krátké svaly vlastní ruky jsou koncentrovány do dlaně a na hřbet ruky zasahují pouze dlouhé svaly (šlachy) z předloktí. Teprve ruka je vlastní úchopový článek horní končetiny s diferencovanou pohybovou aktivitou, ale bez větších silových ambicí.

## 11.2 Pletenec horní končetiny

Pletenec horní končetiny je neúplný a horizontálně uložený prstenec kostí, který vpředu uzavírá hrudní kost. Vzadu je kruh otevřený – jsou zde jen svaly. Kostěné segmenty pletence jsou sice spojeny jen dvěma „pravými“ klouby, ale specifická úprava připojení lopatky k hrudní stěně znamená vznik dalších pohyblivých spojů. Nejde ovšem vždy o klouby – pouze klíční kost artikuluje s osobním skeletem. Tím se sice dále zvyšuje pohyblivost celé končetiny, ale zároveň to znamená přetížení celého závěsu a značné zvýšení nároků na svalový korzet pletence. Pasivní komponentou pletence horní končetiny je klíční kost, lopatka, hrudní kost a jejich spoje. Aktivní komponentu pletence tvoří svaly pletence.

### 11.2.1 Kostra pletence

**Klíční kost (clavicula)** je 12–17 cm dlouhá, esovitě prohnutá a povrchově v podkoží uložená kost. (Obr. 11.1.)



**Obr. 11.1.** Klíční kost.

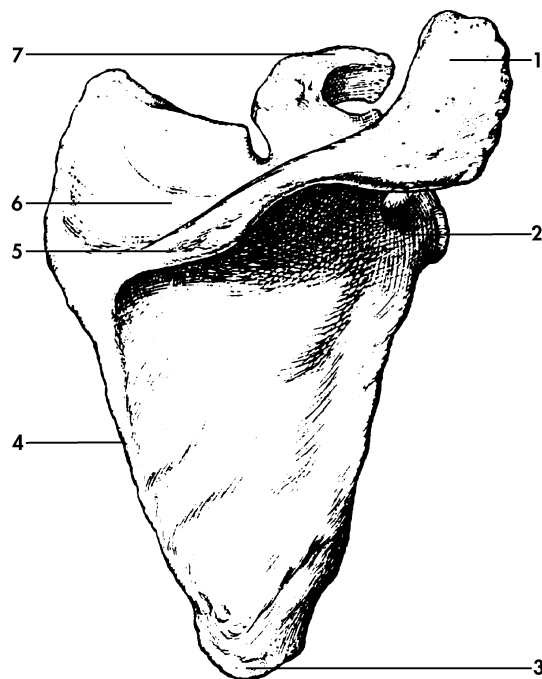
1 - lopatkový (nadpažkový) konec,  
2 - hrudní konec

Klíční kost má dva konce - ztlustělý a vpřed vychýlený konec při hrudní kosti, a plochý, dozadu konvexní konec lopatkový.

Klíční kost je **distanční kost**, tzn., že vymezuje vzdálenost hrudní kosti a volné horní končetiny. Zvyšuje tak možný rozsah pohybu končetiny, ale zároveň přenáší na hrudní kost tlak a nárazy působící na horní končetinu. Proto se i při nepřímém násilí láme - nejčastěji na hranici zevní a střední třetiny. Kost má poměrně velmi silnou okostici, která má tendenci fixovat okraje zlomené kosti. Klíční kost je spojena se dvěma kostmi: lopatkou a hrudní kostí. Proto při jejím pohybu dochází k malým pohybům i v obou spojeních. Jde sice o pohyby nevelkého rozsahu, ale přesto s častými funkčními poruchami. Při vzpažení rotuje klíční kost dozadu, při zapažení dopředu. (Viz dále.)

**Lopatka (scapula)** je typická plochá kost trojúhelníkovitého tvaru, ležící v rozsahu 2. až 8. žebra v podkoží na zadní stěně hrudníku. Vzhledem ke svému tvaru má dvě plochy a tři okraje, jež se stýkají ve třech úhlech. (Obr. 11.2.)

Vyhloubenou přední plochou se lopatka přikládá



**Obr. 11.2.** Pravá lopatka (zadní plocha).

1 - nadpažek, 5 - hřeben lopatky,  
2 - okraj kloubní jamky, 6 - nadhřebenová jáma,  
3 - dolní úhel lopatky, 7 - hákovitý výběžek  
4 - vnitřní okraj lopatky,

k žebřům. Lehce vyklenutá zadní plocha je rozdělena výrazným **lopatkovým hřebenem** na dvě jámy: **nadhřebenovou** a **podhřebenovou jámu**. V obou prostorech začínají stejnojmenné lopatkové svaly. Hřeben lopatky se laterálním směrem stále zvyšuje a vybíhá v hmatný, viditelný a velmi **silný nadpažek** (acromion).

Z horního okraje lopatky dopředu vyčnívá **hákovitý výběžek**. Nápadný výčnělek, který asi o dva centimetry přesahuje kloubní jamku, je místem začátku mohutných vazů a svalů ramenního kloubu.

Zevní úhel lopatky je mírně rozšířen v mělkou oválnou **kloubní jamku**. Nad jejím horním okrajem je drobný hrbolek; obdobný hrbolek je i pod dolním okrajem jamky. Oba hrbolky slouží jako místa začátku svalů paže.

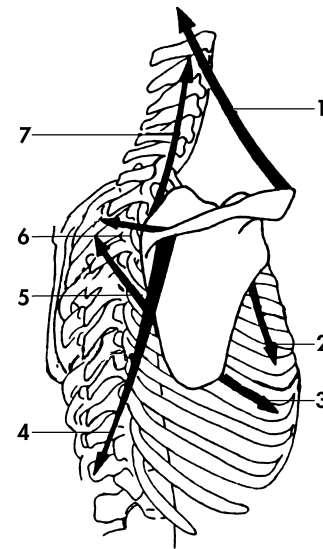
Pod kloubní jamkou je lopatka naopak zúžená v krátký krček, který je lehce odkloněn dozadu, takže celá jamka je lehce nakloněna vzad.

Lopatka svým typickým tvarem ploché kosti s několika poměrně mohutnými výběžky slouží především jako **plocha pro začátek (úpon) svalů** pohybujících pletencem horní končetiny. V základní poloze je lopatka tehdy, je-li svým horním úhlem ve výši druhého a dolním okrajem ve výši sedmého žebra. Do této polohy uvedeme lopatku tak, že položíme dlaň ruky na šíji.

Sama lopatka může vykonávat posuvné a otáčivé pohyby.

**Posuvné pohyby lopatky** směřují buď nahoru – **elevace** nebo dolů – **deprese**; zevně – **abdukce, protrakce** nebo směrem k páteři, navnitř – **addukce, retrakce**. (Obr. 11.3.)

**Rotací pohyby lopatky** mění polohu dolního úhlu lopatky a sklon kloubní jamky. Při **anteverzi** – pohyb dolního úhlu lopatky zevně (od páteře) – je rozsah rotace až 30 stupňů; při **retroverzi** – pohyb směrem k páteři – je rozsah rotace obdobný. Sklon roviny kloubní jamky se při rotacích mění až o 50 stupňů.



**Obr. 11.3.** Svaly pohybující lopatkou.

- |                                   |                          |
|-----------------------------------|--------------------------|
| 1 – trapézový sval,               | 5 – velký rombický sval, |
| 2 – podlopatkový sval,            | 6 – malý rombický sval,  |
| 3 – přední pilovitý sval,         | 7 – zdvihač lopatky      |
| 4 – dolní část trapézového svalu, |                          |

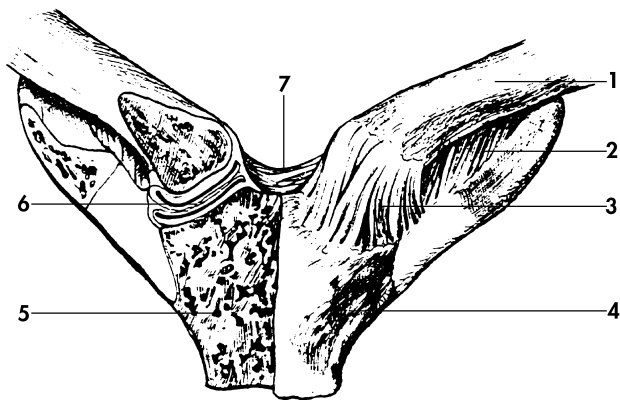
### 11.2.2 Spoje pletence

Spojení pletence horní končetiny zajišťují dva klouby a tzv. funkční spojení lopatky a hrudní stěny.

**1. Kloub mezi nadpažkem a klíční kostí** je plochý kloub s malými, oválnými kloubními plochami. Přestože si tvary kloubních ploch v podstatě odpovídají, je v kloubu často malý a plochý chrupavčitý disk. Pouzdro kloubu je krátké a tuhé.

Čisté **pohyby v kloubu** jsou pouze minimálními posuny, značně omezené popsány vazy. Klíční kost se s lopatkou pohybuje jako funkční celek. Především vaz mezi klíční kostí a hákovitým výběžkem lopatky značně omezuje pohyb lopatkového konce klíční kosti a při zlomeninách vyvolává posun zevní třetiny kosti.

**2. Kloub mezi hrudní a klíční kostí** je složený kloub. Kloubní plochy artikulujících kostí si tvarově neodpovídají a nestejný tvar je proto vyrovnáván diskem, který je po celém obvodu spojen s kloubním pouzdem a rozděluje kloub ve dvě dutiny. Tvar disku vytváří z kloubu malý kulový kloub. Pouzdro kloubu je krátké a tuhé. (Obr. 11.4.)



**Obr. 11.4.** Spojení klíční a hrudní kosti.

1 - klíční kost,  
2 - podklíčkový sval,  
3 - kloubní pouzdro,  
4 - hrudní kost,

5 - řez hrudní kostí (kostní trámce),  
6 - kloubní disk,  
7 - vaz spojující klíční kosti

Vzhledem k tomu, že kloub mezi hrudní a klíční kostí je vlastně kulový kloub, jsou teoreticky možné pohyby všemi směry. Prakticky jde ale jen o drobné posuny, které se sice dějí ve všech směrech, ale jejich rozsah je velmi malý. Disk **pohlcuje drobné nárazy** přenášené z klíční kosti na hrudní kost a kloub tak v podstatě plní funkci stabilizátoru v řetězci kostěných úseků pažního pletence.

Tzv. **funkční spojení lopatky a hrudní stěny** je realizováno pomocí vmezeřeného řídkého vaziva, které vyplňuje štěrbiny mezi svaly na přední ploše lopatky a hrudní stěnou. Klouzavý pohyb, který toto vazivo umožňuje je předpokladem pro posun lopatky. Nejde tedy o kloubní spojení, ale o „funkční spoj“, ve kterém pohybovou i stabilizační funkci hrají svaly pletence.

Aktivní komponentou pletence horní končetiny jsou svaly působící především na nejpohyblivější článek pletence - na lopatku.

### 11.2.3 Funkční anatomie pletence

Hrudní pletenec není ani souvislý ani uzavřený řetězec kostí. Tím se závěs horní končetiny zásadně liší od poměrně rigidního a souvislého kruhu pánevního pletence. Jeho pohyblivost je zajištěna především připojením pletence pouze v jediném bodě: klíční kost + hrudní kost.

Celý systém kostí, spojů a svalů hrudního pletence je vystaven tahovému i tlakovému zatížení, které ve fyziologických hodnotách absorbuje. Větší **tahová zátěž** se přenáší až do kloubu mezi klíční a hrudní kostí, jehož napjaté pouzdro se stává zdrojem signálů, reflektoricky

aktivujících trapézový a malý prsní sval. Po této aktivaci oba svaly táhnou klíční kost k hrudní kosti.

Transmise (přenos) **tlakové zátěže** (nárazu) obvykle směřuje do kloubní jamky a prostřednictvím lopatky, resp. vazů, kterými je lopatka spojena s okolím, je přenášena na první žebra. Pohybové transmise hrají významnou roli v mechanismu zranění jednotlivých složek pletence, ale i skeletu horních partií hrudníku. Pohyb pletence je tedy vždy komplexní a jakýkoliv pohyb lopatky je vždy spojen s pohybem klíční kosti. Např. při abdukci a flexi paže rotuje klíček podél své dlouhé osy – přední plochou dozadu, atd.

Ve stavbě pletence horní končetiny se řeší základní, ale zároveň protichůdné situace: zajištění velké **pohyblivosti** (mobility), ale zároveň maximální **stability** končetiny.

**Primární pohyblivost** je zajištěna připojením pletence v jediném bodě: klíční kost + hrudní kost. **Sekundární pohyblivost** je dána především vlastnostmi ramenního kloubu jako volného a kulového kloubu.

Ideální zabezpečení **stability pletence** horní končetiny sice neexistuje, ale přijatelný stupeň řešení byl nalezen v charakteristice pohybu lopatky. Pohyb paže vyvolává změnu polohy kloubní jamky ramenního kloubu, tj. lopatky v jejím vztahu k hrudní stěně. Klíční kost přitom hraje roli vzpěry, která tyto polohy vymezuje. Při pohybu pletence se jamka ramenního kloubu pohybuje po obvodu kruhu, jehož rádius je dán délkou klíční kosti. Vnitřní okraj lopatky se přitom pohybuje po křivce s poměrně krátkým poloměrem – zevní okraj lopatky vykonává delší dráhu pohybu.

Z toho vyplývá, že vzájemná poloha klíčku a lopatky podléhá změnám, jejichž rozsah určuje tuhost spoje nadpažku a klíční kosti. Tato tuhost limituje pohyblivost horní končetiny.

Další omezující moment také vyplývá z pohybu lopatky. Rotace lopatky (viz ramenní kloub) a s ní spojená horizontalizace jamky vede i k horizontalizaci průběhu řady svalů upínajících se na lopatku. Tah prostorově takto orientovaných svalů představuje významný moment při stabilizaci celého systému pletence.

### 11.3 Paže a předloktí

**Paže (brachium)** je nejdelším a nejrobustnějším úsekem horní končetiny. Kostěným podkladem paže je jediná pažní kost, která artikuluje s dvěma předloketními kostmi. Středním článkem horní končetiny je **předloktí (antebrachium)**, jehož skelet tvoří vřetení a loketní kost. Loketní kost je delší a přebírá hlavní zátěž ve spojení s pažní kostí. Je proto na svém proximálním konci mohutná a distálně se výrazně ztenčuje. Naopak vřetení kost je svým distálním koncem hlavním artikulačním prvkem spojení předloktí s rukou. Tomu odpovídá i robustičita této partie.

Paže a předloktí jsou články, které zajišťují zkracování a prodlužování horní končetiny – plní tedy **teleskopické funkce** horní končetiny. Vzájemná poloha obou předloketních kostí navíc dovoluje **vtočení** (vnitřní rotaci), **pronaci** a **vytočení** (zevní rotaci), **supinaci** jak předloktí, tak především ruky. Zásadním typem pohybu

je přitom pronace, při které jde vždy o polohu palce, který se při pronaci dostává do optimální výchozí pozice pro uchopení předmětu nebo nástroje. Zároveň se zlepšuje i jeho postavení v zorném poli a dostává se pod přímou kontrolu zraku. Toto postavení - výhodné pro start úchopu, částečně zaujímá i volně visící končetina, která se díky nestejně hmotnosti jednotlivých článků končetiny, lokalizaci svalových úponů a svalovému napětí sama stáčí do semipronační polohy.

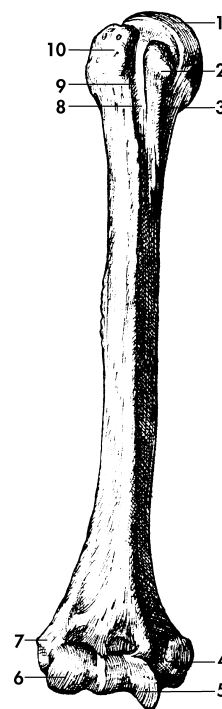
Osa paže a osa předloktí svírají u muže úhel téměř 180 stupňů. U žen je tento úhel menší. Posuzováno z hlediska pákového mechanismu článků horní končetiny, toto „vyosení“ paže a předloktí omezuje silovou kapacitu ženské končetiny.

### 11.3.1 Kostra paže a předloktí

**Pažní kost (humerus)** je typická dlouhá kost s trubcovitým tělem a s dvěma kloubními konci. (Obr. 11.5.)

Proximální konec pažní kosti - **hlavice** má přibližně kulovitou kloubní plochu o rozsahu  $1/3-2/5$  povrchu koule. Šikmou rýhou, tzv. anatomickým krčkem je hlavice oddělena od **velkého a malého hrbolku**, na které se upínají svaly přicházející ze zadní plochy lopatky.

Oba hrbolky pokračují **kostěnými hranami**, na které se upínají některé svaly ramenního kloubu. Mezi hrbolky je proměnlivě hluboký **žlábek**, do kterého se klade šlacha dlouhé hlavy dvouhlavého svalu. Pod hlavici se horní konec pažní kosti zužuje v **chirurgický krček**, který nevýrazně odděluje konec kosti od jejího těla.

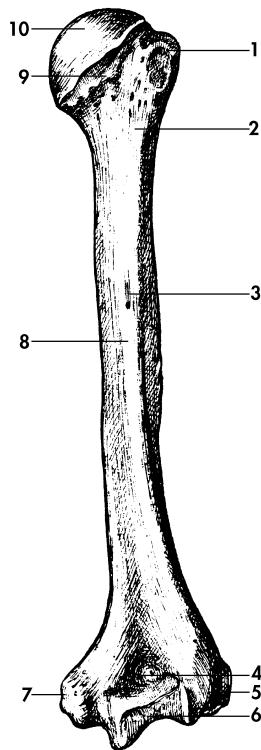


**Obr. 11.5.** Pažní kost (přední plocha).

- |                               |                             |
|-------------------------------|-----------------------------|
| 1 - hlavice pažní kosti,      | 6 - hlavička pažní kosti,   |
| 2 - malý hrbolek,             | 7 - zevní nadkloubní hrbol, |
| 3 - hrana malého hrbolku,     | 8 - žlábek mezi hrbolky,    |
| 4 - vnitřní nadkloubní hrbol, | 9 - hrana velkého hrbolku,  |
| 5 - kladka pažní kosti,       | 10 - velký hrbolek          |

Tělo pažní kosti je nahoře válcovité, a asi v polovině své délky nabývá trojboký tvar. Přibližně v polovině délky je na jeho palcovém okraji nápadná **drsnatina**, na kterou se upíná deltový sval. Dolní konec pažní kosti se příčně rozšiřuje v **kloubní výběžek**, který má dvě kloubní plo-





**Obr. 11.6.** Pažní kost (zadní plocha).

- |                               |                                   |
|-------------------------------|-----------------------------------|
| 1 - velký hrbol,              | 7 - vnitřní nadkloubní hrbol,     |
| 2 - chirurgický krček,        | 8 - diafýza,                      |
| 3 - nutritivní (cévní) otvor, | 9 - anatomický krček pažní kosti, |
| 4 - jáma pro loketní výběžek, | 10 - hlavice pažní kosti          |
| 5 - vnitřní nadkloubní hrbol, |                                   |
| 6 - kladka pažní kosti,       |                                   |

chy: vnitřní **kladku pažní kosti**, a zevní kulovitou **hlavicičku pažní kosti**.

Kladka je určena pro spojení s loketní kostí; hlavicečka pro vřetení kost. (Obr. 11.6.)

Nad kladkou, na přední straně pažní kosti, je mělká jamka, proti níž je na zadní straně kosti hluboká **loketní jáma**. Mělká jamka je i nad hlavicečkou pažní kosti. Zevní okraj pažní kosti se nad hlavicečkou vyklenuje v **zevní nadkloubní hrbol**, podobně jako vnitřní okraj kosti vybíhá v masivnější a dobře hmatný **vnitřní nadkloubní hrbol** (epicondylus medialis). Za vnitřním hrbolem je žlábek pro loketní nerv.

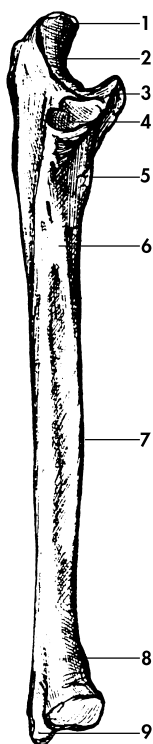
Pažní kost je typická dlouhá kost, složená z kompaktní a spongiózní kostní tkáně. Kompakta je na proximálním konci kosti tenká, a vysloveně **oslabeným místem kosti** je přechod v místě chirurgického krčku, kde se kost proto poměrně snadno láme. V chirurgickém krčku je také nejprostornější dřevná dutina.

Dolní konec pažní kosti má bezprostřední vztah k loketnímu kloubu. Funkčně významné skutečnosti budou proto zmíněny u tohoto kloubu.

Středním článkem horní končetiny je předloktí, jehož skelet tvoří dvě paralelně uložené předloketní kosti: loketní kost na malíkové straně a na palcovém okraji vřetenní kost.

**Loketní kost (ulna)** je dlouhá kost s masivním koncem určeným pro spojení s kladkou pažní kosti, a štíhlým distálním koncem. Leží povrchněji než vřetenní kost a její zadní hrana je po celé délce předloktí hmatná.

Horní konec loketní kosti vybíhá ve dva nápadné útvary: v **korunový výběžek** a zobákovitý **loketní výběžek** (olecranon ulnae), na jehož zadní povrch se upíná šlacha trojhlavého pažního svalu. Vyhlobená přední plocha loketního výběžku tvoří jamku pro spojení



**Obr. 11.7.** Loketní kost.

- |   |                                |
|---|--------------------------------|
| 1 - loketní výběžek,                                | 5 - místo úponu pažního svalu, |
| 2 - kloubní jamka pro pažní kost,                   | 6 - nutritivní otvor,          |
| 3 - výběžek na předním okraji zářezu loketní kosti, | 7 - mezikostní hrana,          |
| 4 - kloubní plocha hlavičky vřetenní kosti,         | 8 - hlavice loketní kosti,     |
|   | 9 - bodcovitý výběžek          |

loketní kosti s kladkou pažní kosti. Na zevní straně je menší zářez pro připojení hlavičky vřetenní kosti. (Obr. 11.7.)

Tělo loketní kosti je trojboké - s přední, zadní a zevní hranou. Nejostřejší je zevní, tzv. mezikostní hrana, která je místem úponu mezikostní membrány. Na rozhraní těla a proximálního konce kosti je nápadná **drsnatina loketní kosti**, pro úpon pažního svalu.

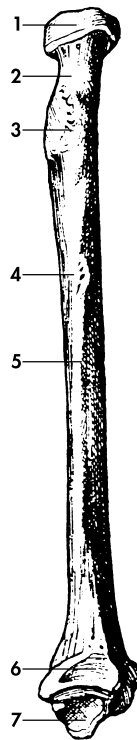
Distální konec kosti je útlý a zakončený **hlavicí loketní kosti** s úzkou kloubní plochou pro artikulaci s vřetenní kostí. Hlavice vybíhá v ostrý a v supinačním postavení hmatný i viditelný **bodcovitý výběžek**.

Proximální i distální konec ulny má na svém povrchu kloubní plochy. Proximální konec připomíná „francouzské kleště“, které svými čelistmi zachycují kladku pažní kosti. Distální konec loketní kosti přímo se zápěstními kostmi neartikuluje - je zde vložen chrupavčitý disk. (Viz dále.)

**Vřetenní kost (radius)** je lehce esovitě prohnutá kost, která má útlý proximální konec a naopak velmi masivní konec distální. V supinačním postavení leží na palcové straně předloktí.

Proximální konec kosti tvoří **hlavice vřetenní kosti**, pod kterou je radius zúžený ve válcovitý **krček**. Pod krčkem je horní konec kosti rozšířený v mohutnou **drsnatinu vřetenní kosti**, na kterou se upíná dvojhlavý pažní sval. Hlavice má tvar úzkého válce s mělkým, diskovitým vyhloubením pro hlavičku pažní kosti. Na obvodu hlavice je válcová kloubní plocha pro připojení k loketní kosti. Jamka i obvodová kloubní plocha jsou povlečeny souvislou chrupavkou. (Obr. 11.8.)

Tělo loketní kosti je nahoře oblé, ale distálním směrem rychle nabývá trojbokého tvaru s přední, zadní a vnitřní hranou. Vnitřní (malíkový) okraj kosti má ostrý kostěný



**Obr. 11.8.** Vřetenní kost.

- |                             |                                 |
|-----------------------------|---------------------------------|
| 1 - hlavice vřetenní kosti, | 5 - mezikostní hrana,           |
| 2 - krček vřetenní kosti,   | 6 - zářez pro spojení s loketní |
| 3 - úpon dvouhlavého svalu, | kostí,                          |
| 4 - nutritivní otvor,       | 7 - bodcovitý výběžek           |

hřeben, směřující k loketní kosti. Úpíná se na něj mezikostní membrána.

Distální konec kosti je příčně rozšířen a vybíhá v nápadný **bodcovitý výběžek**. Na vnitřním okraji rozšířeného konce je zářez pro hlavičku loketní kosti, a distál-

ně je celý konec prohlouben v kloubní jamku sloužící ke spojení předloktí s kostrou ruky.

Obě předloketní kosti jsou vzhledem ke své exponované poloze poměrně častým místem zlomenin. Loketní kost praská ve střední části, ve které je obvykle zachycen úder směřující na vnitřní okraj předloktí (ochrana hlavy). Kost je v této partii poměrně pevná se silnou kompaktní vrstvou, ale není před nárazem chráněna ani svalovou vrstvou ani podkožím.

Vřetenní kost se láme typickým způsobem (Collesova zlomenina) na svém distálním konci, který při pádu na natažené předloktí a palcový okraj dlaně pohlcuje maximum kinetické energie.

### 11.3.2 Spoje paže a předloktí

Pažní a obě předloketní kosti se účastní utváření řady mezikostních spojů. Pažní kost a lopatka jsou základem ramenního kloubu; loketní, vřetenní a pažní kost vytvářejí kostěný základ loketního kloubu. Střední partie obou předloketních kostí jsou spojeny mezikostní blánou.

**Ramenní kloub (art. humeri)** je kulovitý, volný kloub spojující pažní kost (resp. volnou horní končetinu) s pletencem horní končetiny (resp. lopatkou). (Obr. 11.9.)

Kloubní plochy artikulujících kostí, tj. pažní kosti a lopatky, byly charakterizovány v předchozím textu. Jamka lopatky, která je plochá a menší než hlavice pažní kosti, je při okraji doplněna vazivovým kloubním límecem, který zhruba o jednu třetinu zvětšuje plochu jamky a současně zvětšuje i její hloubku.